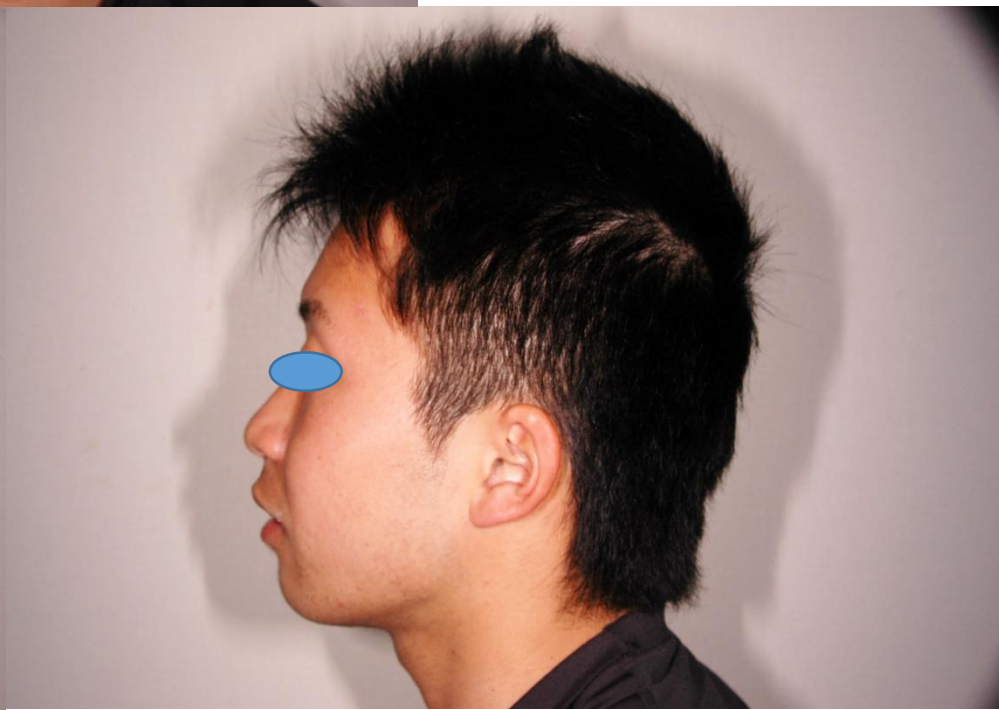
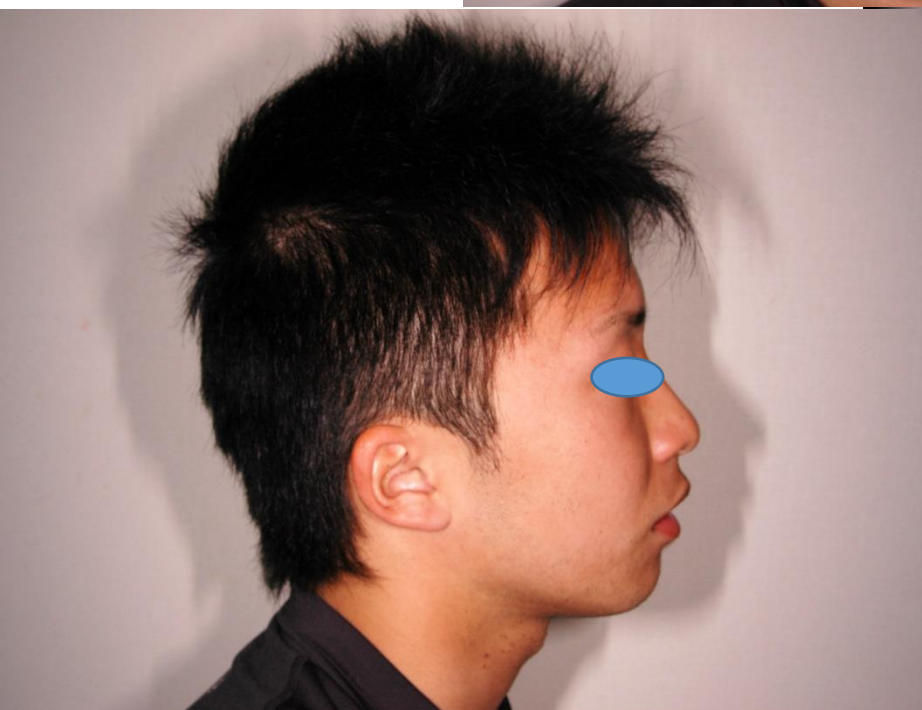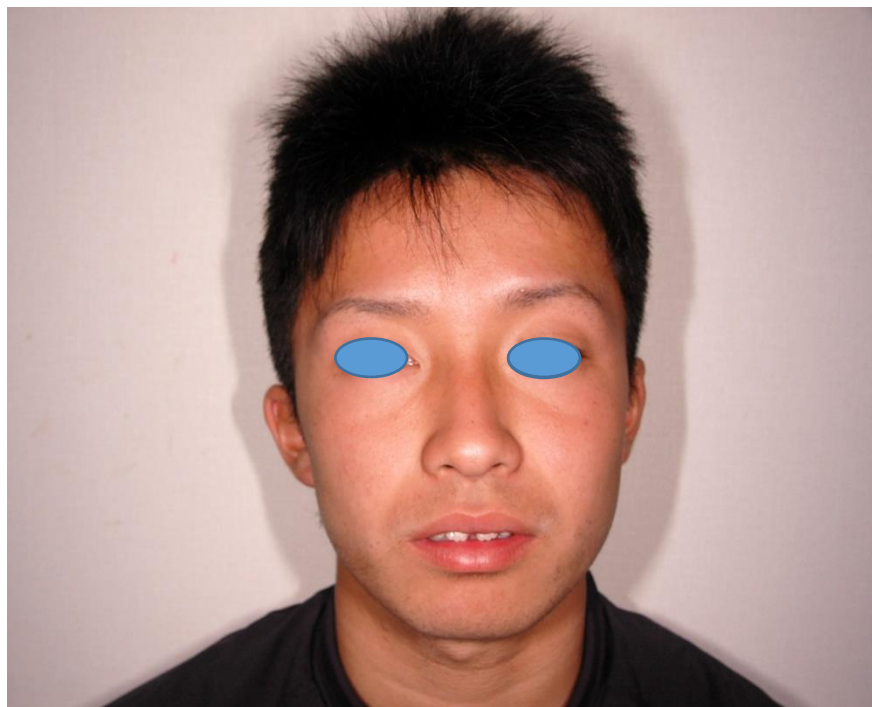

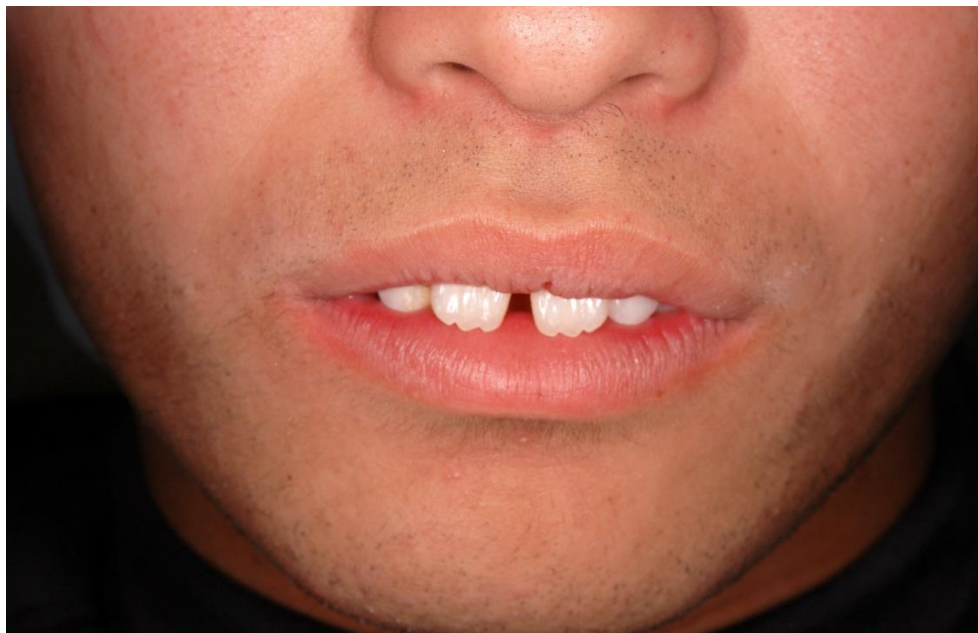
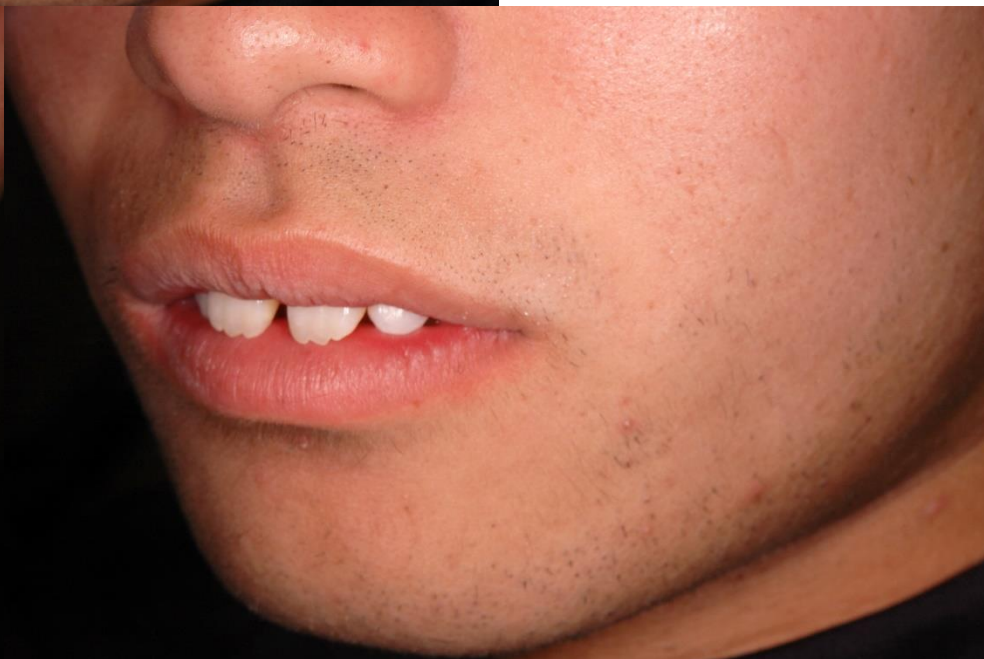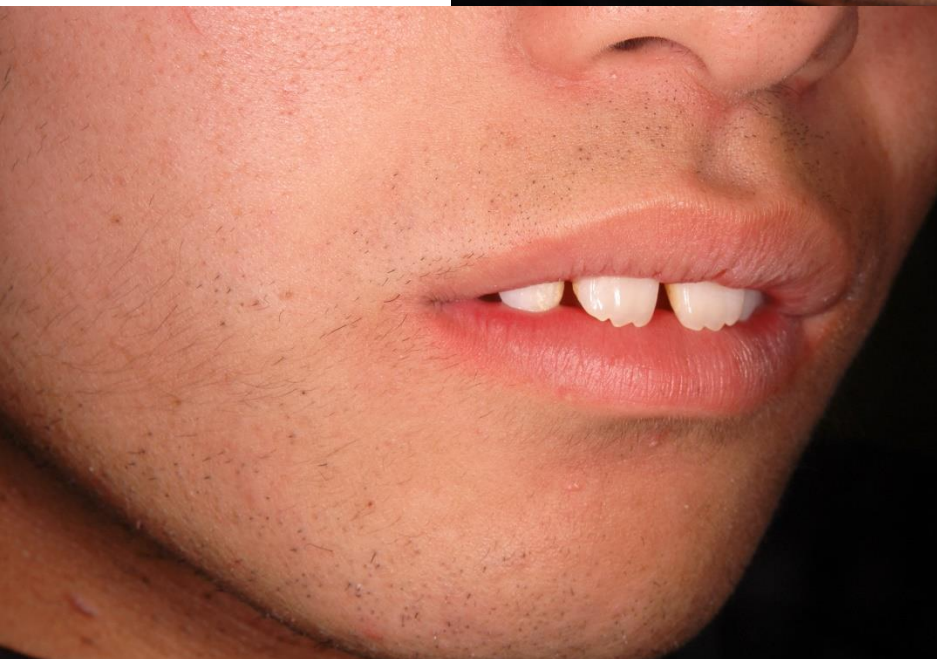舌側矯正で治した症例

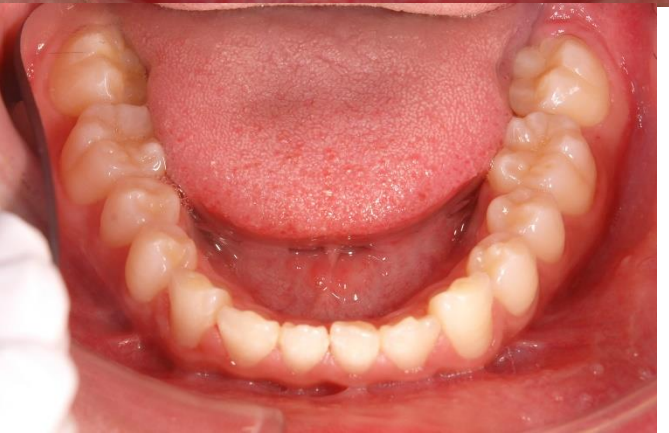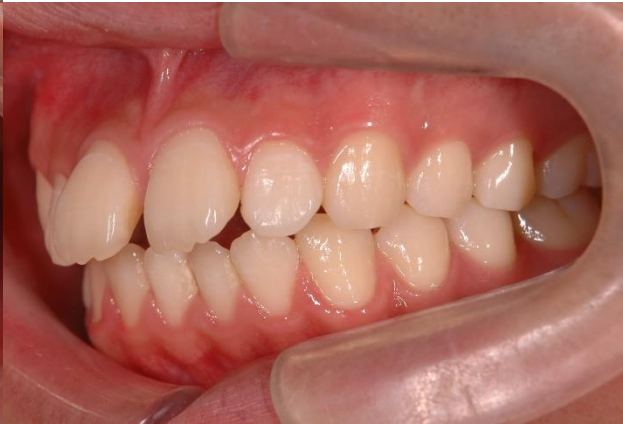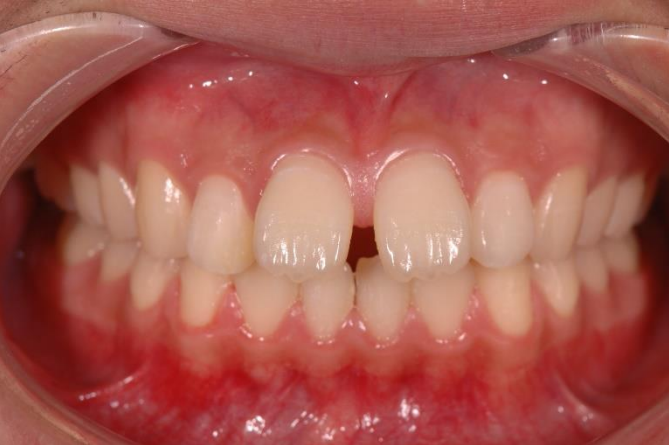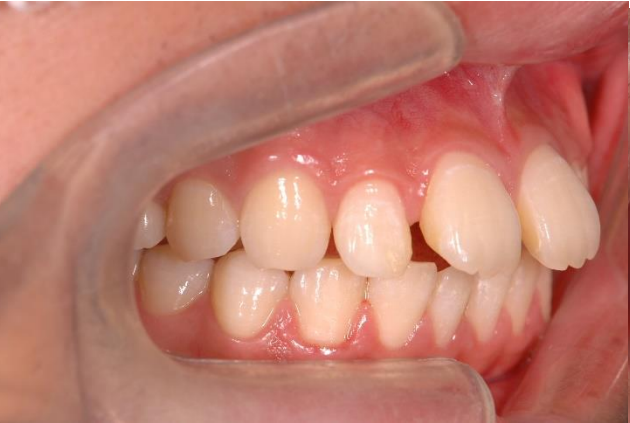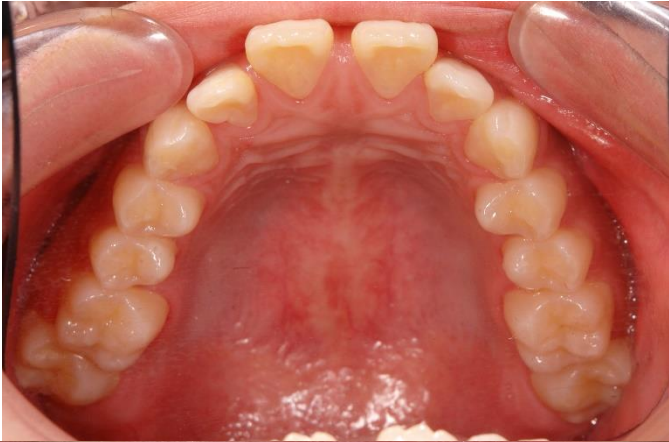上顎前突で口元が閉じれない症例を約1年半をかけ舌側矯正で治しました。

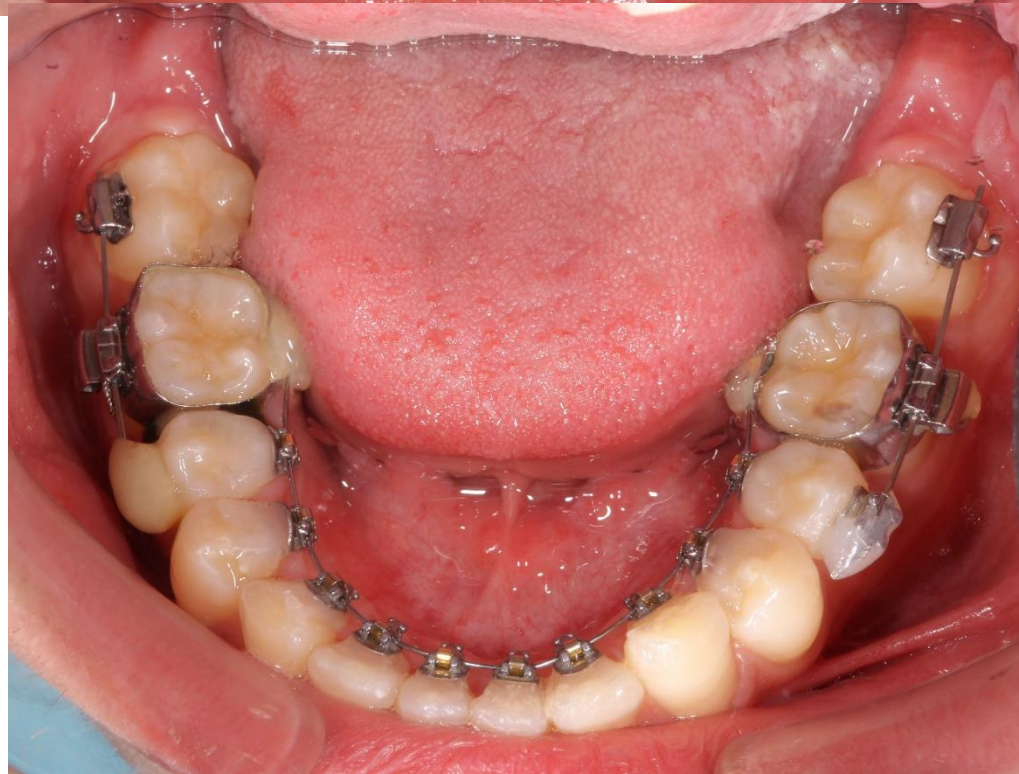
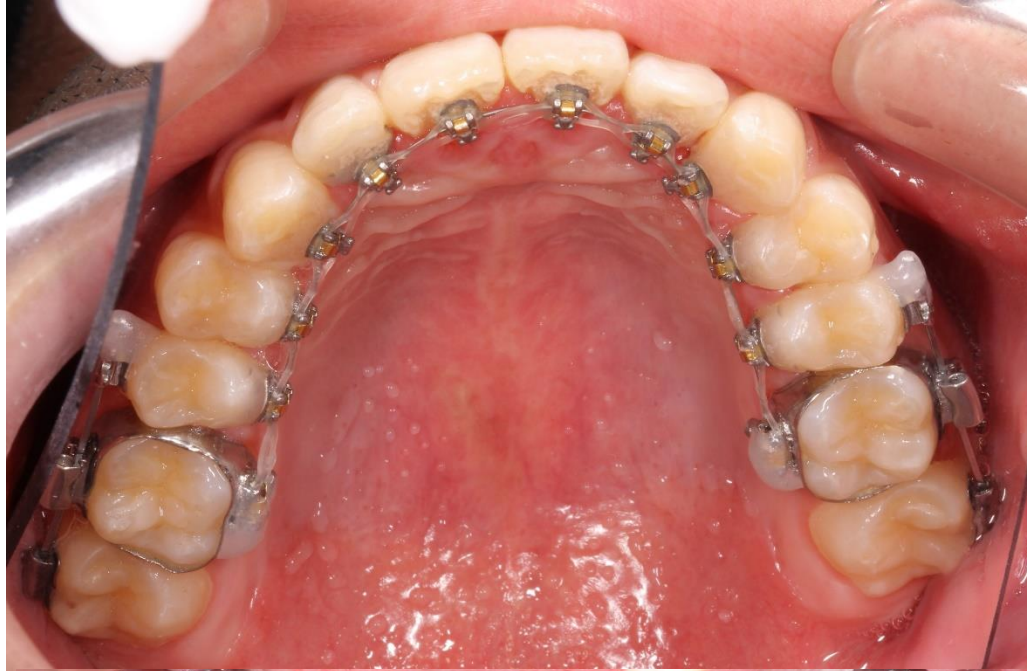


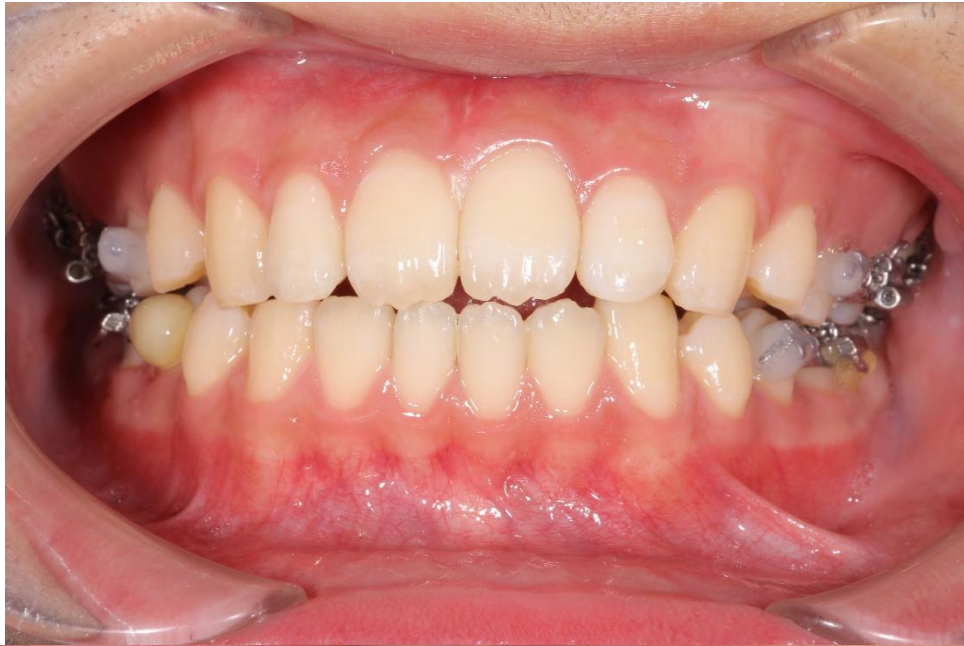
上顎前歯が前突
しているため
口が閉じれない

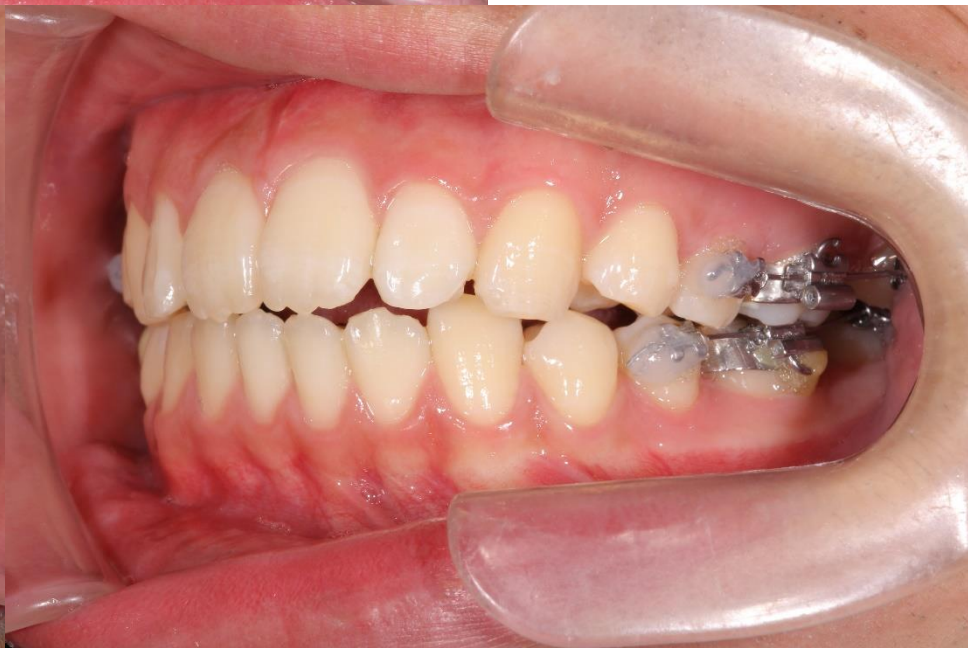
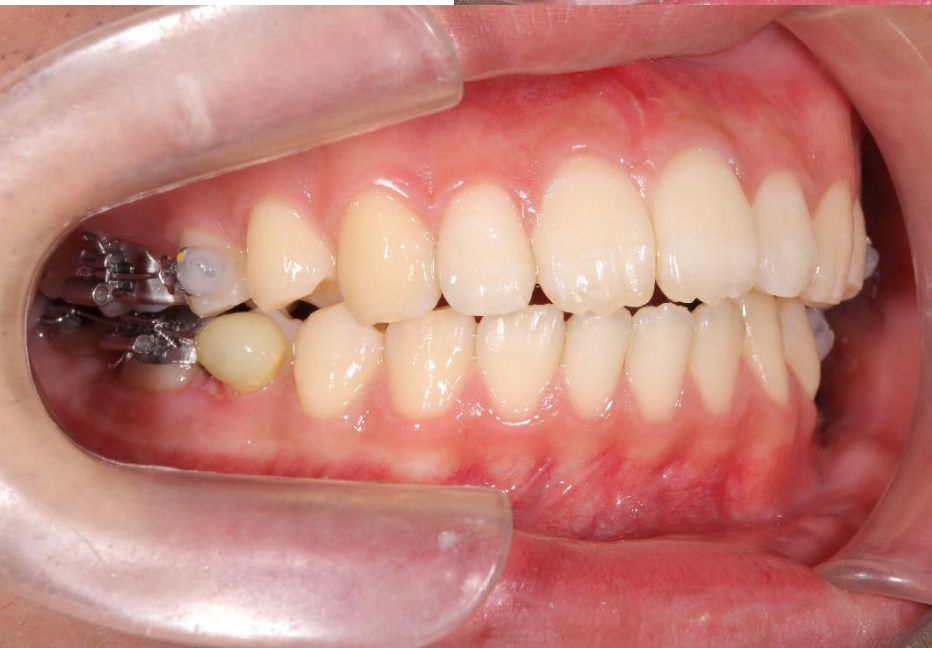
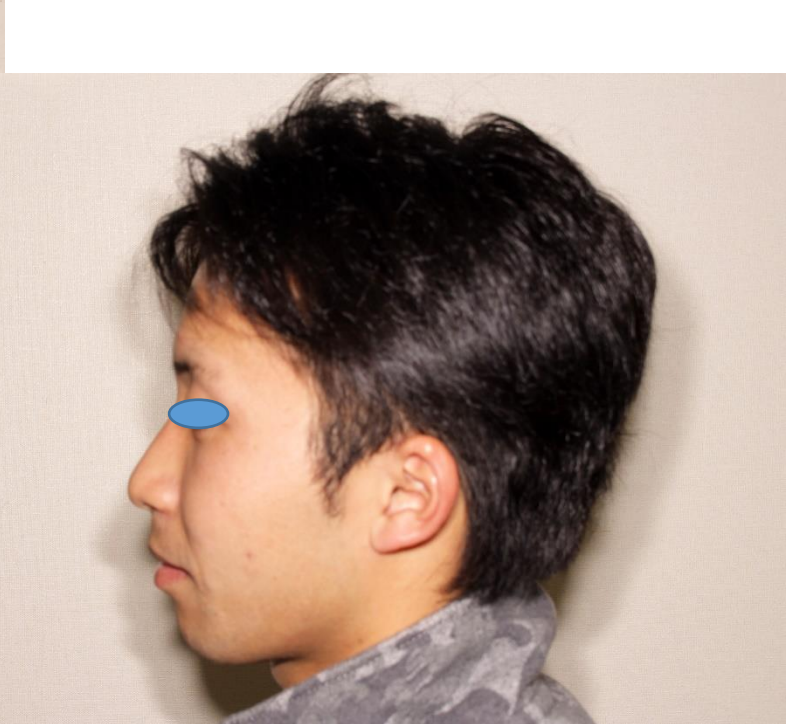
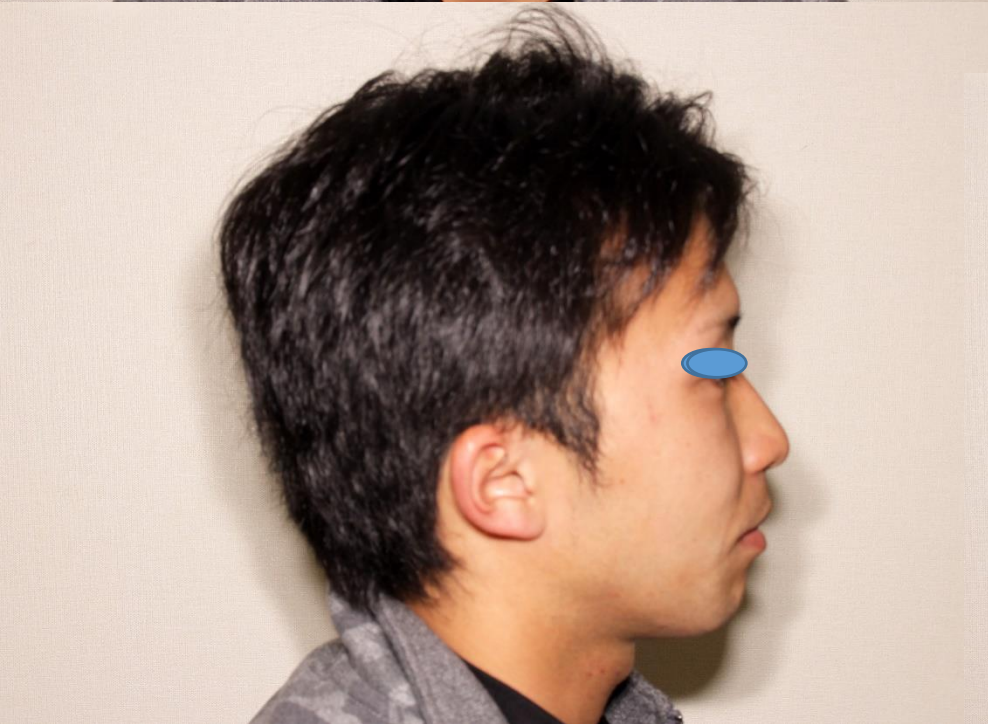
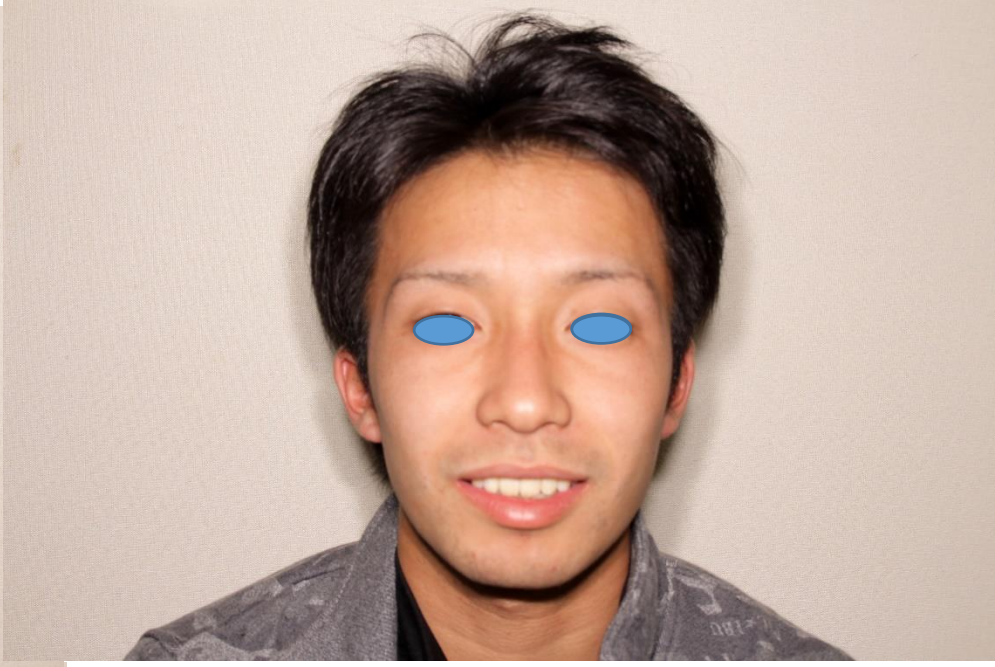
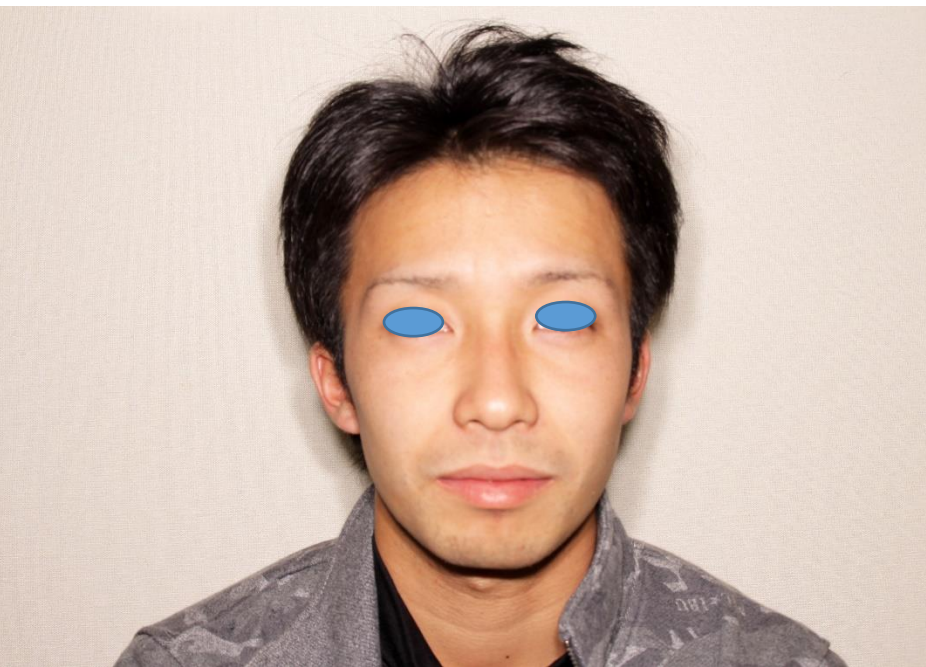




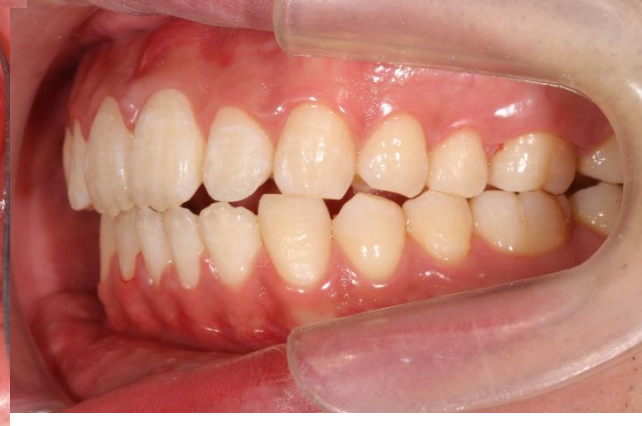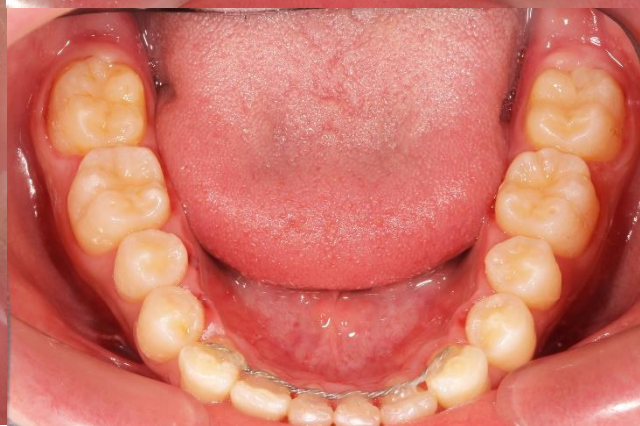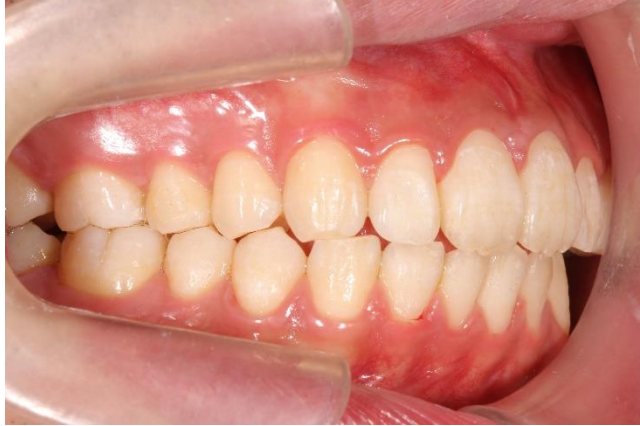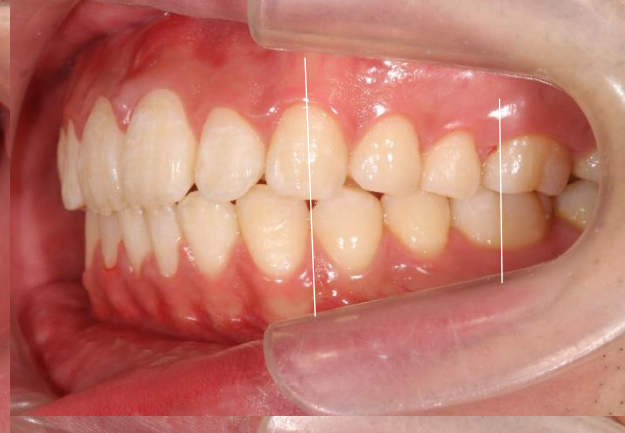


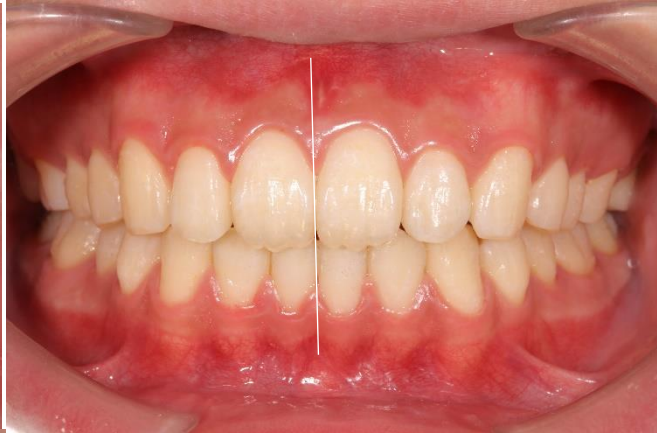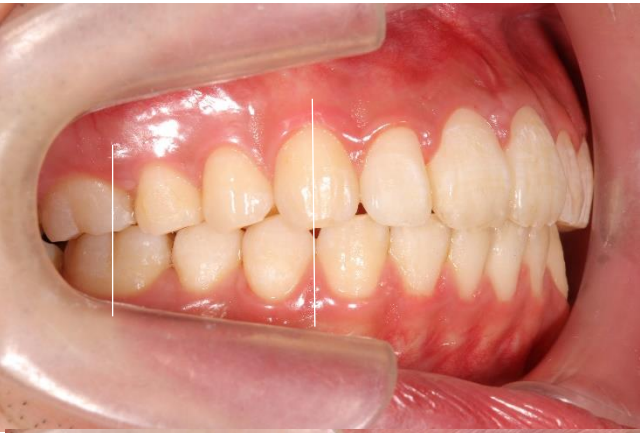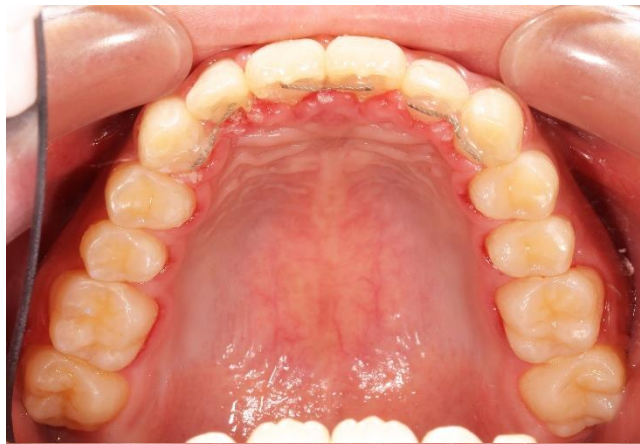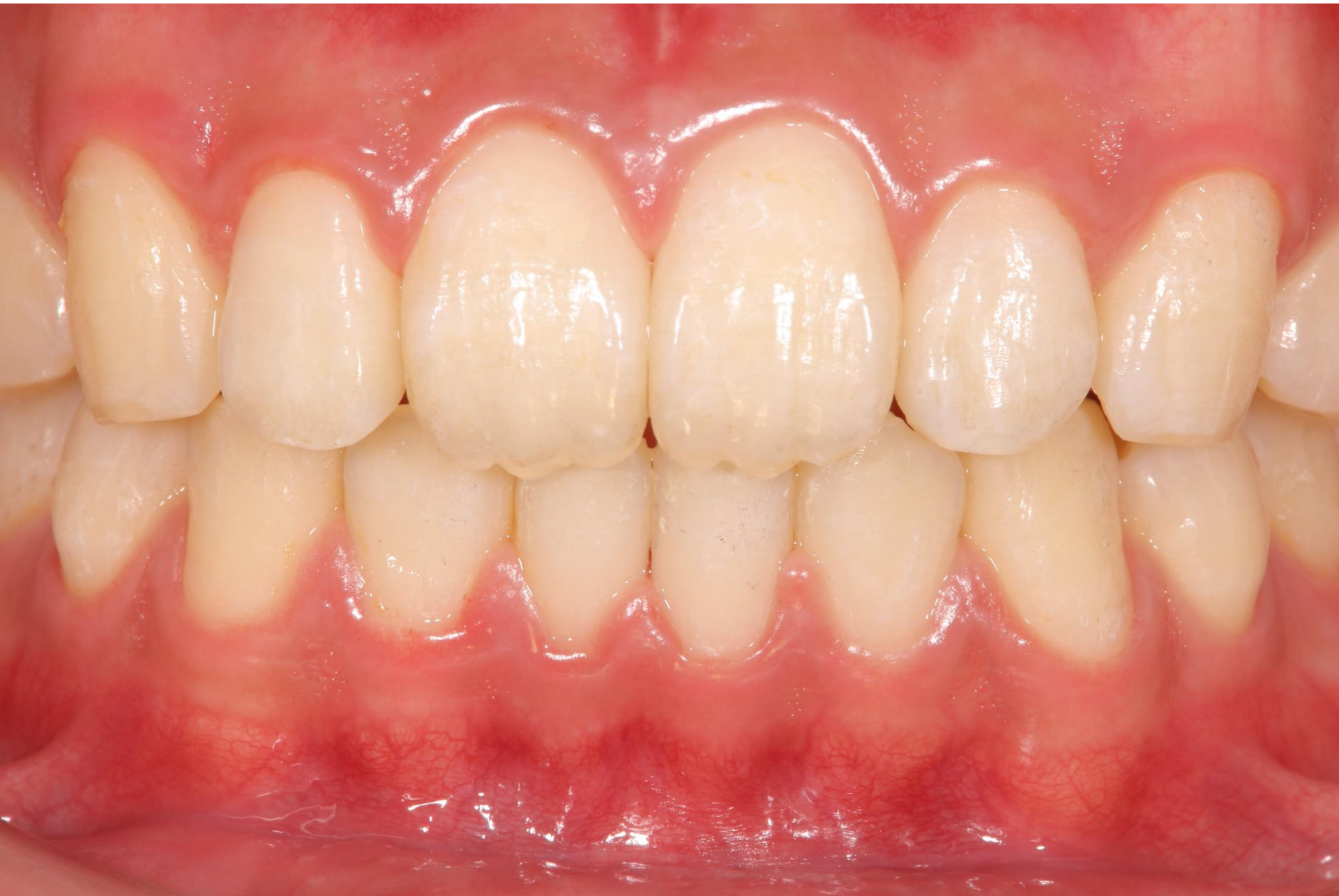2015.9.24

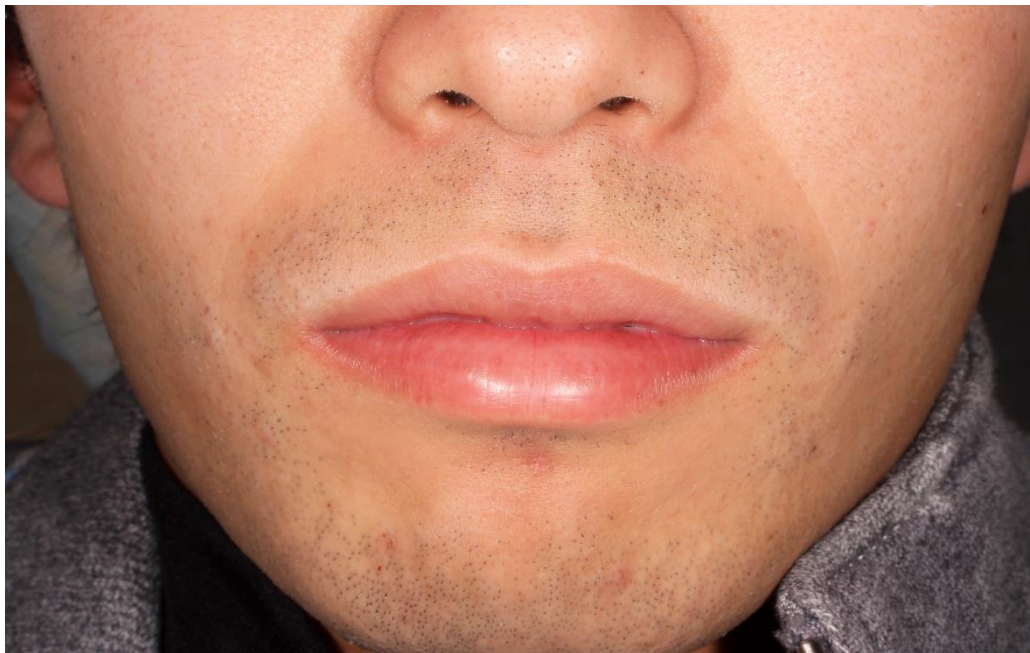




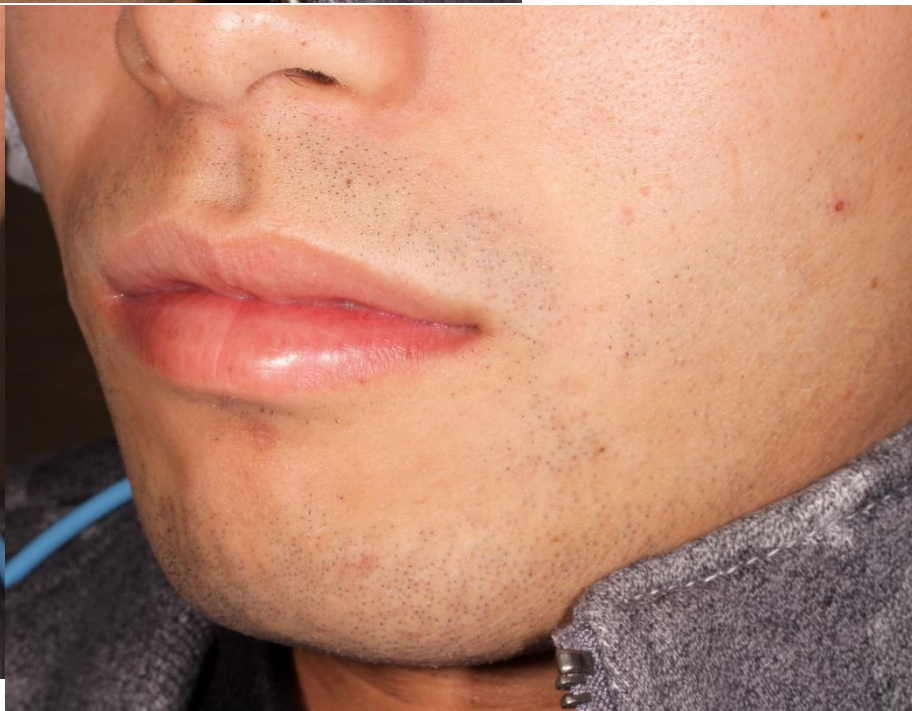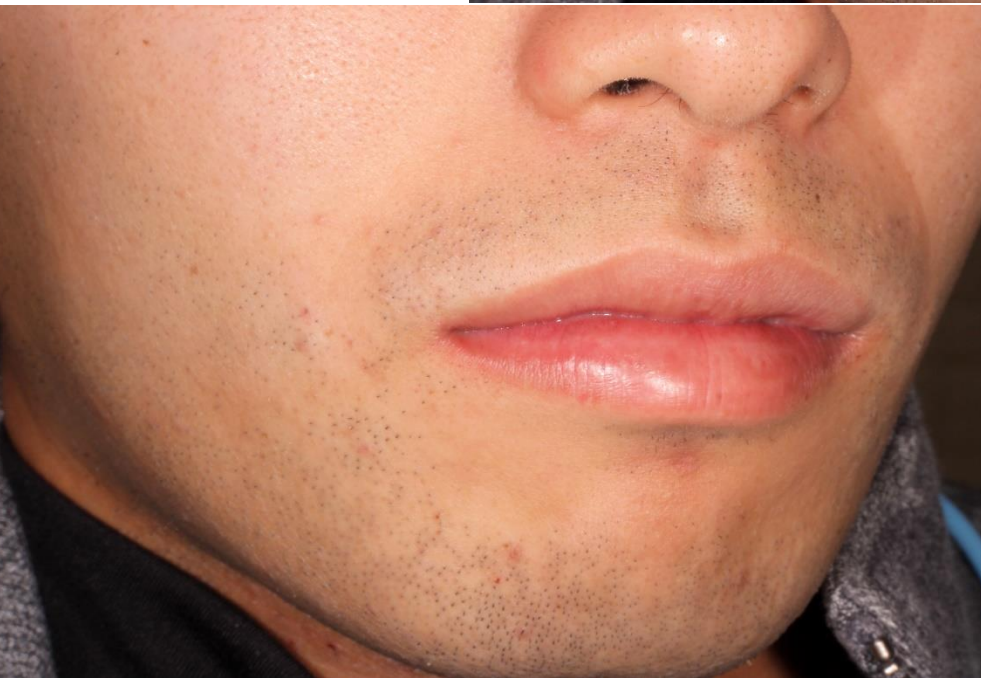2016.12.7
1年半かけて、ほぼ
理想的に治せました。



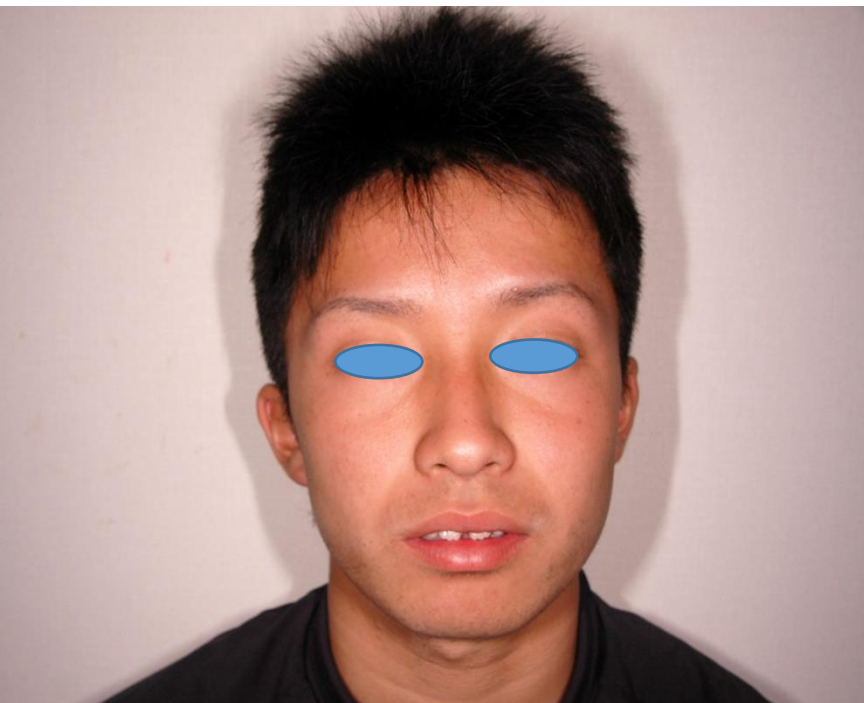




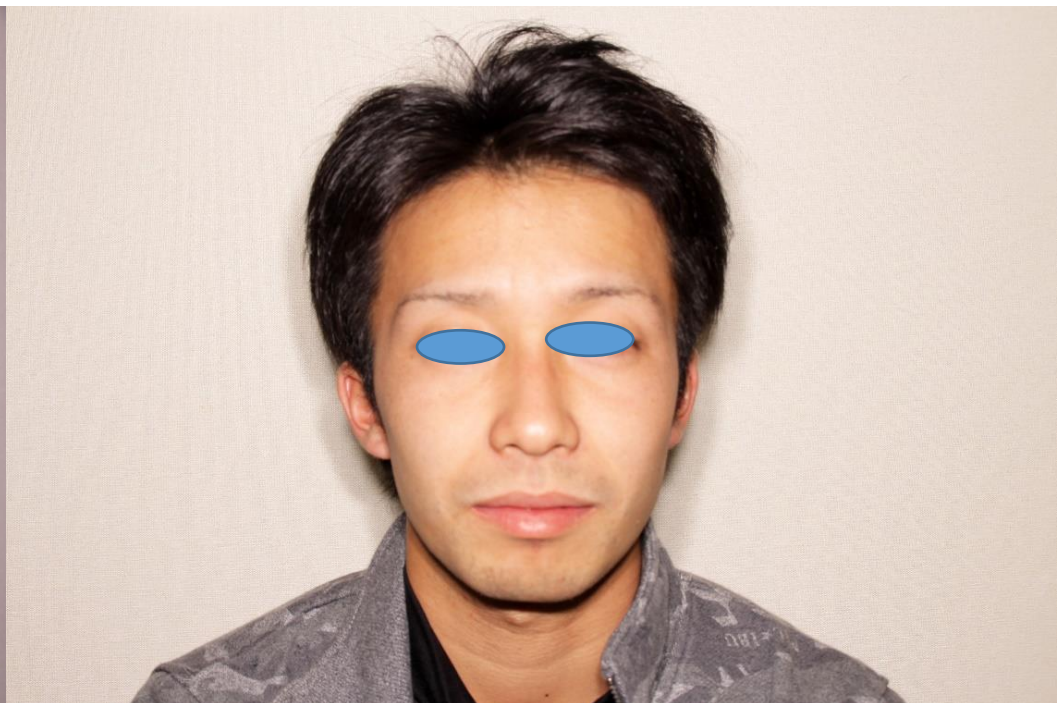
口も閉じれるよ
うになり口元も
引き締まりました。



術前

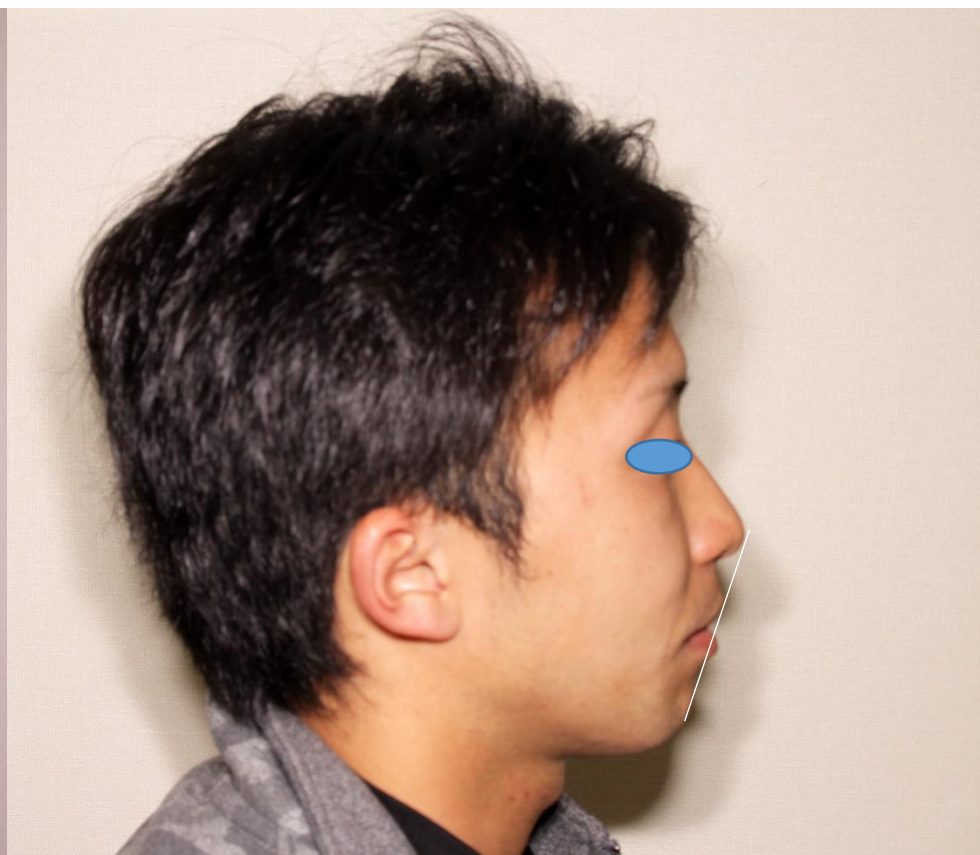
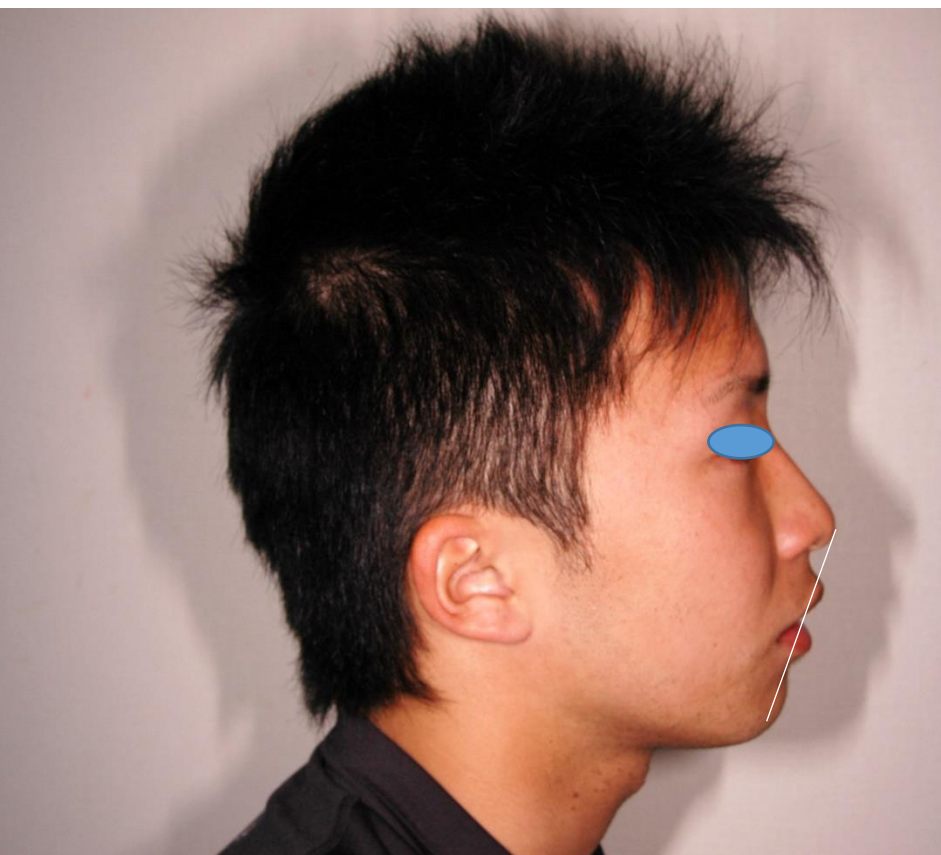

術後



術前

術後



横顔もほぼ理想的になりました。